

TRATAMENTO CIRÚRGICO ATRAVÉS DA ABLAÇÃO POR RADIOFREQUÊNCIA EM GESTAÇÃO GEMELAR COM FETO ACÁRDICO: RELATO DE CASO

EFFICACY OF SURGICAL MANAGEMENT OF TWIN REVERSED ARTERIAL PERFUSION SEQUENCE BY RADIOFREQUENCY ABLATION: CASE REPORT

FRANCISCO MAXIMILIANO PANCICH GALLARRETA¹, RENATO AUGUSTO MOREIRA DE SÁ², MARCELO FELTRIN¹, CAMILA PIGATTO¹, CAROLINE MOMBAQUE DOS SANTOS¹, WENDEL MOMBAQUE DOS SANTOS¹, CAROLINE ECKERDT SCHROER¹, EDSON NUNES DE MORAIS¹

RESUMO

A sequência “twin reversed arterial perfusion” (TRAP) é uma complicação rara das gestações gemelares monocoriônicas e ocorre devido a anastomoses arterioarteriais placentárias. Relatamos um caso de uma paciente de 31 anos em sua segunda gestação e com diagnóstico ultrassonográfico dessa patologia com 22 semanas de idade gestacional. Esta foi submetida a coagulação com pinça bipolar do cordão umbilical do feto acárdico e a gestação evoluiu satisfatoriamente e o feto normal nasceu com 37 semanas e 1 dia, pesando 2335 g, APGAR 10/10.

PALAVRAS-CHAVE: gestação gemelar, ultrassonografia pré-natal, transfusão arterial reversa, acárdico, terapias fetais.

ABSTRACT

The twin reversed arterial perfusion (TRAP) is a rare complication of monochorionic twin pregnancies and occurs owing to placental anastomoses arterioarterials. We report a case of a 31 years old woman, in her second pregnancy, and, sonographic diagnosis of this pathology at 22 weeks of gestational age. This has been subjected to bipolar coagulation of the umbilical cord of the acardiac fetus and the pregnancy progressed satisfactorily. Normal fetus was born at 37 weeks and 1 day, 2335 g, APGAR 10/10.

KEY-WORDS: twin pregnancy, prenatal ultrasonography, reversed arterial perfusion sequence, acardiac twin, fetal therapies.

INTRODUÇÃO

A sequência “twin reversed arterial perfusion” (TRAP), complicação que atinge aproximadamente 1% das gestações gemelares monocoriônicas, ocorre quando um dos fetos, dito “acárdico” por possuir coração não funcionando ou então ausente, é perfundido por fluxo sanguíneo reverso do outro gemelar (feto “bomba”), através de anastomoses arterioarteriais placentárias¹.

Essas alterações vasculares determinam especial suprimento sanguíneo para a extremidade inferior do feto acárdico, com pobre aporte para membros superiores e crânio, levando a variados graus de anormalidades². O achado mais comum é um feto acárdico acéfalo, no qual há ausência de tórax e cabeça. Outra variação

frequente é o acárdico amorfo, que consiste em uma “massa” de tecido, não sendo possível reconhecer partes humanas³.

Tendo em vista a raridade desta patologia, assim como a importância do diagnóstico antenatal das complicações fetais de gestações gemelares monocoriônicas e da possibilidade de tratamento intraútero através de um serviço de medicina fetal, este artigo tem como objetivo relatar um caso de sequência TRAP detectada pela ultrassonografia fetal.

A publicação do caso foi aprovada pelo Comitê de Ética em Pesquisa da Universidade Federal de Santa Maria com base na Resolução 466/2012 do Conselho Nacional de Saúde e mediante a assinatura do termo de consentimento pela gestante.

1. UNIVERSIDADE FEDERAL DE SANTA MARIA
2. UNIVERSIDADE FEDERAL FLUMINENSE

CORRESPONDÊNCIA:
FRANCISCO MAXIMILIANO PANCICH GALLARRETA
AVENIDA RORAIMA, Nº 1000, CIDADE UNIVERSITÁRIA, BAIRRO CAMOBI - SANTA MARIA - RS, CEP: 97105-900
E-MAIL: FMGALLARRETA@MSN.COM

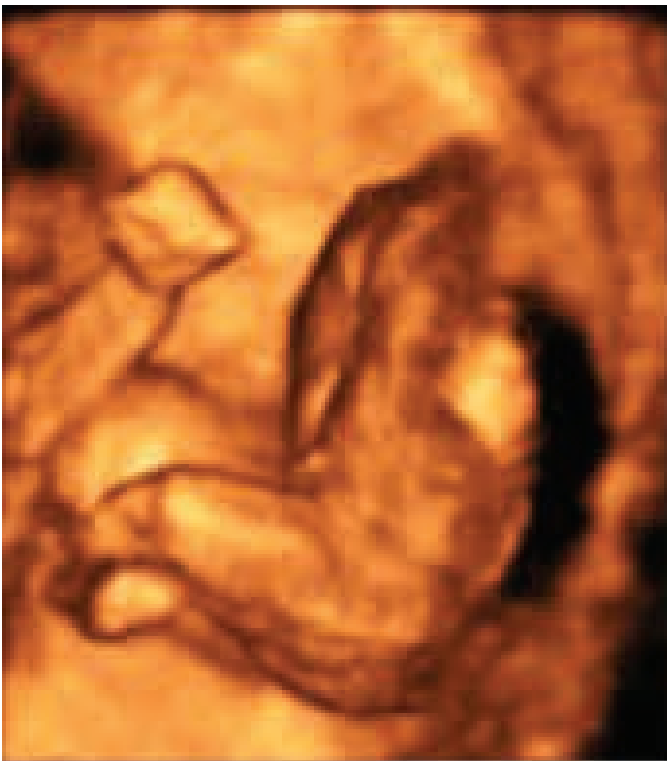RELATO DE CASO

Paciente, LQM, 31 anos, feminina, branca, casada, dona de casa, previamente hígida, tipagem sanguínea A positivo, sem história familiar de gestação gemelar, uma gestação prévia há 12 anos sem intercorrências. Realizou a primeira ecografia onde foram visualizados dois sacos gestacionais de contornos regulares, embriões com comprimento crânio-nádegas (CCN) medindo 9,4 mm e 5,6 mm, apresentando batimentos cardioembrionários de 140 bpm e 102 bpm, respectivamente, sendo compatível com sete semanas de gestação.

O ultrassom morfológico de 1º trimestre foi realizado com 12 semanas de gestação, no qual constatou-se gestação mono-coriônica e diamniótica, ausência de atividade cardíaca em feto de CCN = 18,6mm, e feto morfológicamente normal (CCN = 53,1; translucência nucal = 1,5mm; osso nasal presente; onda “a” positiva no ducto venoso).

Foi submetida a nova avaliação ultrassonográfica com 22 semanas de gestação, sendo visualizado feto único, morfológicamente normal, com peso fetal estimado (PFE) de 495g, e, descrito desenvolvimento anômalo e amorfo do segundo gemelar, o qual apresentava formação do tronco rudimentar e parcial dos membros inferiores (figura 1), com a presença de duas cavitações no polo superior; detectava-se alguns vasos com circulação presente, no feto malformado, porém não havia definição de área cardíaca.

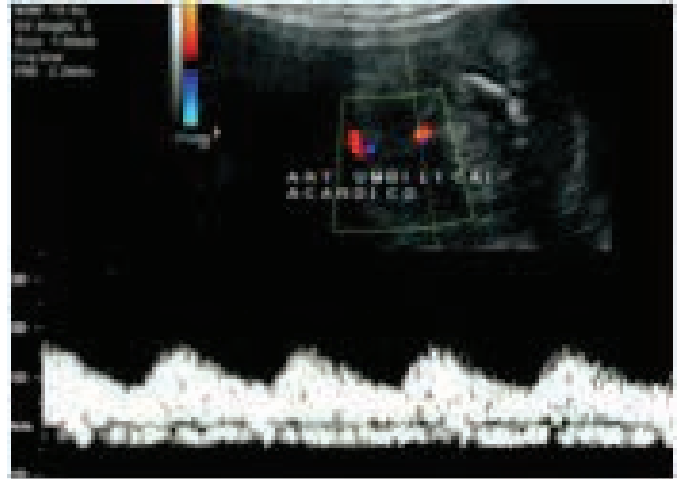
Figura 1: Ecografia tridimensional demonstrando o abdômen e o tórax do gemelar acárdico (ausência dos membros superiores e crânio).



A paciente foi encaminhada ao Setor de Medicina Fetal do Hospital Universitário de Santa Maria, onde foi avaliada e, considerando-se a hipótese de sequencia TRAP, foi referenciada ao setor de Medicina Fetal do Hospital Universitário Antonio Pedro, onde realizou ecografia com 24 semanas e 1 dia, onde se

confirmaram os achados até então descritos: o feto morfológicamente normal (feto “bomba”) apresentava polidrâmnio (maior bolsão = 11 cm), e havia fluxo reverso no cordão umbilical do acárdico (figura 2), além de aumento da resistência no ducto venoso do feto “bomba”. Nesse exame, verificou-se que o feto normal apresentava artéria umbilical única.

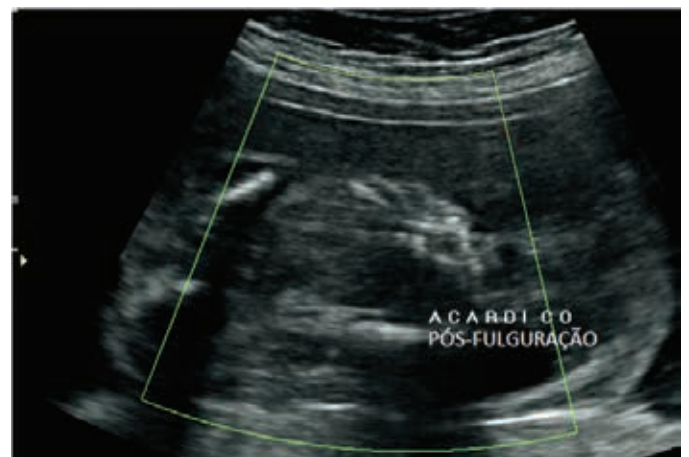
Figura 2: Doppler colorido e espectral da artéria umbilical do gemelar acárdico, demonstrando sangue refluindo para o interior do abdome fetal



Após orientação e consentimento da paciente, foi realizada em um só tempo a coagulação com pinça bipolar do cordão umbilical do feto acárdico, por via transamniótica, e drenagem de 1000 ml de líquido amniótico.

A paciente teve boa evolução e em reavaliação ecográfica realizada vinte dias após o procedimento, então com 27 semanas e 4 dias, não mais demonstrava atividade cardiocirculatória no feto acárdico (figura 3).

Figura 3: Doppler colorido do tórax fetal (gemelar acárdico) pós-fulguração demonstrando ausência de fluxo.



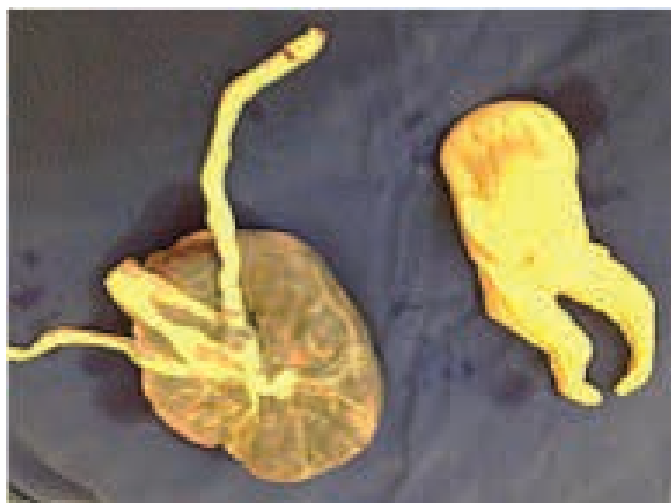A gestação prosseguiu sem intercorrências até 37 semanas e 1 dia de idade gestacional, sendo realizada cesariana. Recém-nascido vivo, pesando 2335 gramas, APGAR 10/10 (5'/10'). A placenta e o gemelar malformado foram enviados para exame anatomo-patológico (figura 4), na qual foi evidenciado:

- Macroscopia: feto representado por abdome inferior e membros inferiores, pesando 149g e medindo 17 cm no maior

eixo. Não apresenta tronco e cabeça e os pododáctilos não são individualizados à macroscopia (bipartição do pé). À abertura da cavidade abdominal, identificam-se segmento de intestino, rins bilaterais e gônadas. Não apresenta demais órgãos.

- Placenta monócóricia e diâmiótica; os dois cordões umbilicais mostram apenas dois vasos (artéria umbilical única), sendo que um deles está desvitalizado. As membranas amnióticas de uma das cavidades igualmente exibem áreas de desvitalização (mesma lateralidade do cordão desvitalizado); disco placentário exibindo congestão vascular vilositária e áreas de infarto (necrose isquêmica). Feto com malformação acardia-acefalia.

Figura 4: Aspecto macroscópico do gemelar e da placenta após o nascimento.



DISCUSSÃO

O diagnóstico da sequência TRAP é confirmado pela dopplervelocimetria, uma vez que esse exame possibilita a visualização do fluxo sanguíneo através do cordão umbilical do feto acárdico, que em 70% dos casos apresenta apenas dois vasos.⁴⁻⁶

O feto bomba pode desenvolver sinais de insuficiência cardíaca de alto débito: polidrâmnio, cardiomegalia, derrame pleural e/ou pericárdico, ascite e regurgitação tricúspide. Esses achados são mais comuns quando o peso do feto acárdico corresponde a pelo menos 70% do peso do feto bomba.⁷⁻⁹ Desenvolvendo insuficiência cardíaca, e associando-a aos efeitos da prematuridade, a taxa de mortalidade perinatal para o feto bomba é próxima a 50%, quando não tratado.⁷

As terapias antenatais existentes promovem a oclusão do fluxo sanguíneo no cordão umbilical do feto acárdico, uma vez que esse feto é inviável, e evitando-se assim complicações para o feto bomba.¹¹⁻¹²

Geralmente, o procedimento é realizado através da introdução de fetoscópio na cavidade amniótica, guiada por ecografia, como na situação apresentada. As modalidades de tratamento incluem ablação com laser, eletrocoagulação bipolar, ou ablação por radiofrequência (ARF), sendo que ARF não exige fetoscopia, pois é realizada apenas por monitoração ecográfica.¹²

A sobrevida fetal após o tratamento intraútero é em torno de 80 a 90%, não havendo estudos que comprovem a superioridade de um método sobre outro.^{13,14}

Complicações maternas relacionadas aos procedimentos são incomuns, e incluem sangramento, necessidade de laparotomia, lesão térmica e infecção¹⁵. A gestante recebeu alta após o procedimento e não teve nenhuma sintomatologia associada ao procedimento.

Na literatura atual não há consenso sobre a idade gestacional ideal para a interrupção da gestação com sequência TRAP em casos que estejam com boa evolução, tampouco indicação formal no que se refere a via de parto mais adequada para o nascimento. Assim, optou-se neste caso, pela via alta quando a gestação atingiu o termo.

No contexto da sequência TRAP o presente relato demonstrou que o diagnóstico precoce na gestação possibilita a intervenção antes de sinais e complicações ocasionados por esta patologia, fato que é determinante no prognóstico do feto morfológicamente normal.

REFERÊNCIAS BIBLIOGRÁFICAS

- Gillim DL, Hendricks CH. Holoacardius; review of the literature and case report. *Obstet Gynecol* 1953; 2:647.
- Van Allen MI, Smith DW, Shepard TH. Twin reversed arterial perfusion (TRAP) sequence: a study of 14 twin pregnancies with acardius. *Semin Perinatol* 1983; 7:285
- Aggarwal N, Suri V, Saxena S, et al. Acardiac acephalus twins: a case report and review of literature. *Acta Obstet Gynecol Scand* 2002; 81:983.
- Bornstein E, Monteagudo A, Dong R, et al. Detection of twin reversed arterial perfusion sequence at the time of first-trimester screening: the added value of 3-dimensional volume and color Doppler sonography. *J Ultrasound Med* 2008; 27:1105.
- Benson CB, Bieber FR, Genest DR, Doubilet PM. Doppler demonstration of reversed umbilical blood flow in an acardiac twin. *J Clin Ultrasound* 1989; 17:291.
- Healey MG. Acardia: predictive risk factors for the co-twin's survival. *Teratology* 1994; 50:205.
- Moore TR, Gale S, Benirschke K. Perinatal outcome of forty-nine pregnancies complicated by acardiac twinning. *Am J Obstet Gynecol* 1990; 163:907.
- Brassard M, Fouron JC, Leduc L, et al. Prognostic markers in twin pregnancies with an acardiac fetus. *Obstet Gynecol* 1999; 94:409.
- Quintero RA, Chmait RH, Murakoshi T, et al. Surgical management of twin reversed arterial perfusion sequence. *Am J Obstet Gynecol* 2006; 194:982.
- Ville Y, Hyett JA, Vandenbussche FP, Nicolaidis KH. Endoscopic laser coagulation of umbilical cord vessels in twin reversed arterial perfusion sequence. *Ultrasound Obstet Gynecol* 1994; 4:396.
- Deprest JA, Audibert F, Van Schoubroeck D, et al. Bipolar coagulation of the umbilical cord in complicated monochorionic twin pregnancy. *Am J Obstet Gynecol* 2006; 28:688.
- Lee H, Wagner AJ, Sy E, et al. Efficacy of radiofrequency ablation for twin-reversed arterial perfusion sequence. *Am J Obstet Gynecol* 2007; 197:459.
- Pagani G, D'Antonio F, Khalil A, et al. Intrafetal laser treatment for twin reversed arterial perfusion sequence: cohort study and meta-analysis. *Ultrasound Obstet Gynecol* 2013; 42:6.
- Cabassa P, Fichera A, Prefumo F, et al. The use of radiofrequency in the treatment of twin reversed arterial perfusion sequence: a case series and review of the literature. *Eur J Obstet Gynecol Reprod Biol* 2013; 166:127.
- Novak CM, Patel SV, Baschat AA, et al. Maternal coagulopathy after umbilical cord occlusion for twin reversed arterial perfusion sequence. *Obstet Gynecol* 2013; 122:498