

DOPPLER DE TIREOIDE: ANÁLISE HISTÓRICA E APLICABILIDADE

THYROID DOPPLER: HISTORICAL ANALYSIS AND APLICABILITY

LUDMILA PEIXOTO RABELO NAVES GIMENES¹; NATÁLIA SANTOS DE MELO², JAQUELINE NOGUEIRA DE SOUZA², LUANA DE REZENDE MIKAEL², PÂMELLA DEUZILA DE OLIVEIRA SCHELLE², WALDEMAR NAVES DO AMARAL^{1,2}

RESUMO

OBJETIVO: Analisar detalhadamente o avanço da medicina no estudo ultrassonográfico com Doppler da tireoide, desde seus primeiros passos na História até os dias atuais, demonstrando suas aplicações, limitações e algumas questões que permanecem controversas.

METODOLOGIA: Foi pesquisada a base de dados Pubmed com as seguintes palavras-chave: ultrassonografia, Doppler, tireoide, nódulos tireoidianos. Foram escolhidos 13 artigos para compor esta revisão.

RESULTADOS: Apesar de ser inespecífico nas doenças parenquimatosas difusas, no estudo dos nódulos, o Doppler de tireoide é um exame consagrado na atualidade, permitindo diagnóstico de nódulos não identificados à palpação e definindo características úteis na avaliação do risco de malignidade sendo para isto a classificação de Chammas a mais utilizada no Brasil, desde 2007.

CONSIDERAÇÕES FINAIS: O Doppler de tireoide não é suficiente para substituir a punção aspirativa com agulha fina e o estudo citopatológico no diagnóstico definitivo dos nódulos tireoidianos malignos, todavia, tem seu papel bem estabelecido na identificação dos nódulos muito pequenos e principalmente na estratificação do risco de malignidade destes.

PALAVRAS-CHAVE: ultrassonografia, doppler, tireoide, nódulos tireoidianos.

ABSTRACT

OBJECTIVE: To analyze in detail the progress of medicine in Doppler ultrasonography of the thyroid, since its first steps in history to the present day, demonstrating its applications, limitations, and some issues that remain controversial.

METHODOLOGY: It was investigated Pubmed database with the following key words: ultrasound, Doppler, thyroid, thyroid nodules. 13 articles were chosen to compose this review.

RESULTS: Despite being nonspecific in diffuse parenchymal disease, to study the nodules, thyroid Doppler is a well-established examination today, allowing diagnosis of nodules not identified on palpation and defining characteristics useful in assessing the risk of malignancy for which this Chammas classification is the most used in Brazil since 2007.

CONCLUSION: Doppler thyroid is not enough to replace the fine needle aspiration biopsy and cytological study in the definitive diagnosis of malignant thyroid nodules, however, has its well-established role in the identification of very small nodules and especially in risk stratification of malignancy thereof

KEYWORDS: thyroid ultrasound, Doppler, thyroid nodules.

INTRODUÇÃO

O conhecimento da importância da glândula tireoide para a economia sistêmica do organismo humano fez com que essa glândula fosse cada vez mais estudada, visto que alterações de suas funções podem trazer consequências deletérias desde o período intrauterino e prejudicar o indivíduo por toda sua vida. As patologias tireoidianas são basicamente divididas entre as doenças difusas do parênquima glandular e os nódulos.

Entre as doenças difusas da tireoide (bócio difuso, doença de Graves, tireoidites virais, pós-parto, autoimu-

nes, etc.), as tireoidites linfocíticas (ou de Hashimoto) são as mais comuns, afetando principalmente as mulheres, numa proporção nove vezes maior que os homens¹.

Várias causas têm sido atribuídas para o aumento do diagnóstico das tireoidites linfocíticas na população feminina brasileira. Uma delas é o consumo excessivo de iodo (no Brasil, adicionado por lei ao sal de cozinha), que por três a quatro anos pode levar o indivíduo com predisposição genética a desenvolver tireoidite autoimune. Diante desses fatos, a adição obrigatória de iodo no sal tem sido reconsiderada quanto à faixa de iodação.

1. SCHOLA FÉRTILE

2. UNIVERSIDADE FEDERAL DE GOIÁS

CORRESPONDÊNCIA:

WALDEMAR NAVES DO AMARAL

EMAIL: WALDEMAR@SBUS.ORG.BR

Desde abril de 2013 está em vigor a resolução que altera a faixa de iodação do sal para 15 a 45 miligramas de iodo por quilo de sal produzido no Brasil^{1,2}.

Os nódulos tireoidianos, por sua vez, podem apresentar-se associados ou não às doenças difusas da tireoide e, apesar de estarem presentes em cerca de 50% da população acima de 50 anos (dados de necropsia), pelo exame clínico são identificados apenas em 5 a 10%. Esses nódulos são malignos em 5% das ocorrências e perfazem 1% dos cânceres humanos³.

A ultrassonografia trouxe ao universo do estudo da tireoide a capacidade de identificação de alterações antes não percebidas pela palpação, oferecendo, de maneira inócua à saúde, uma avaliação anatômica através da imagem direta desta glândula e permitindo, então, diagnósticos precoces, acompanhamento de tratamentos e, por conseguinte, reduzindo o impacto das patologias tireoidianas no ser humano.

Agregando ainda mais valor ao estudo ultrassonográfico da tireoide, estabeleceu-se o uso do Doppler, que trouxe o conhecimento da vascularização e a capacidade de análise espectral do fluxo no interior da glândula e pôde ser relacionado tanto aos distúrbios da sua função quanto às características dos nódulos tireoidianos, na tentativa de discriminação entre benignos ou malignos.

Este estudo tem como objetivo uma análise detalhada do avanço da medicina no estudo ultrassonográfico com Doppler da glândula tireoide, desde seus primeiros passos na história desta área médica até os dias atuais, demonstrando suas aplicações, limitações e algumas questões que permanecem ainda controversas.

METODOLOGIA

Este é um estudo de revisão baseado em literatura médica disponível em livros, abrangendo publicações relacionadas ao estudo da tireoide propriamente dita, à ultrassonografia e ao estudo Doppler fluxométrico da glândula, incluindo artigos de patologias da função glandular e de nódulos tireoidianos. Foram considerados na pesquisa 13 artigos do banco eletrônico de dados médicos Pubmed, selecionando-se as publicações dos últimos 20 anos através das palavras-chave: Ultrassonografia da tireoide, Doppler da tireoide, Nódulos tireoidianos, Comparative Study, Meta-Analysis, Multicenter Study, Review, Systematic Reviews, Humans.

ANÁLISE HISTÓRICA

A ultrassonografia diagnóstica aplicada à medicina humana surgiu em 1950, com o médico americano Douglas Howry e colaboradores, para revolucionar a capacidade de diagnóstico não invasivo de doenças. A partir desse marco foram sendo desenvolvidos transdutores e equipamentos para se estudar as diversas estruturas do corpo humano. Nesse âmbito, a ultrassonografia consolidou-se

como um método de diagnóstico por imagem que utiliza a emissão e recepção de ondas sonoras de alta frequência para a formação de imagens anatômicas seccionais ou dos diferentes órgãos e estruturas do corpo humano⁴.

Desde 1980/1990 a ultrassonografia vem sendo impulsionada pelo desenvolvimento tecnológico, que transformou esse método num importante instrumento de investigação diagnóstica em diversas áreas médicas, de aplicação relativamente simples, inócua ao organismo humano e com excelente relação custo-benefício⁵.

Uma segunda revolução ocorreu na década de 1990, com o uso sincrônico da imagem anatômica (modo B) com a dinâmica de fluxo baseada no efeito Doppler, em que a imagem em cores é sobreposta à imagem em escala de cinza no plano bidimensional da ultrassonografia em tempo real, permitindo identificar o fluxo sanguíneo e seu sentido. A ecografia vascular, isto é, a imagem de fluxo de cores juntamente com a análise espectral facilitou a execução dos estudos, possibilitando uma investigação mais detalhada e melhorando substancialmente a apresentação da informação colhida⁵.

Com o avanço tecnológico, a ultrassonografia da tireoide passou a fazer parte da rotina de avaliação desta glândula e, então, rapidamente se observou que o conhecimento da técnica é fundamental para a realização de um exame fidedigno.

Considerando o uso do Doppler para o estudo ultrassonográfico da tireoide, um dos primeiros trabalhos foi desenvolvido por Ralls e cols. em 1988, no qual se descreveu o chamado "Inferno Tireoidiano" na Doença de Graves, caracterizado pela vascularização exuberante do parênquima glandular. Mais tarde se constatou que essa característica de vascularização também pode ocorrer na Doença de Hashimoto.

Em 1993, Lagalla e cols., em um estudo pioneiro, estabeleceram a análise qualitativa com o Doppler colorido para o estudo dos nódulos da tireoide e das tireoidopatias difusas. Esse trabalho teve como base o conhecimento de que a proliferação celular anômala está relacionada com o aumento local da vascularização, bem como com a modificação dos seus padrões habituais⁶. Neste estudo foram avaliados 166 pacientes com doenças de tireoide, utilizando-se o Doppler colorido, propondo-se, então, uma classificação em 4 padrões de vascularização, associando-os ao risco de malignidade dos nódulos, e um padrão de vascularização para alterações difusas da glândula (Tireoidites/ Doença de Graves). O trabalho mostrou que a maioria dos nódulos hiperfuncionantes (10/11 casos), e todos os malignos, apresentaram vascularização interna classificada como padrão III, assim como alguns nódulos benignos (7/136 casos)⁶.

Holden e cols., em 1995, apresentaram estudo com resultados semelhantes ao estudo de Lagalla e cols. Verificou em sua casuística de 50 casos com avaliação cito

ou histopatológica que todos os nódulos tireoidianos neoplásicos apresentaram vascularização interna, e que os poucos nódulos colóides que também tinham fluxo interno eram maiores que 2 cm. O trabalho concluiu que o Doppler colorido necessitava de especificidade absoluta na discriminação dos nódulos neoplásicos e não neoplásicos, mas os dados sugeriam que essa modalidade de exame poderia ter considerável uso na prática clínica⁷.

Cerbone e cols., em 1999, estudaram critérios para a avaliação de nódulos com Doppler de potência utilizando descrição subjetiva da morfologia vascular interna dos nódulos e realizando seu estudo estatístico apenas com aqueles que foram ressecados e avaliados histologicamente. Esse trabalho teve sua maior importância na sugestão de novos critérios de triagem de nódulos suspeitos, mas sem excluir a punção propedêutica⁷.

Papini e cols., em 2002, estudaram 402 nódulos impalpáveis de tireoide, que foram puncionados (107 submetidos a cirurgia), em avaliação semelhante à descrita por Lagalla e cols. (1993). Analisaram, entre outros parâmetros, a vascularização intranodular e verificaram que nódulos malignos (74,2 %) apresentaram padrão vascular interno com mais frequência que os benignos (19,1 %), o que foi estatisticamente significativo, correspondendo à sensibilidade de 74,2 %, especificidade de 80,8 % e valor preditivo positivo de 24,0 % na detecção de nódulos malignos⁷.

L.Ebkowska e cols., em 2004, estudaram nódulos tireoidianos utilizando Doppler colorido e reações imunohistoquímicas. Demonstraram que os nódulos malignos de tireoide apresentam maior atividade proliferativa de células foliculares e maior vascularização na região central. A avaliação com Doppler colorido e de potência mostrou um aumento de fluxo no centro dos nódulos que apresentaram proliferação celular, o que estava intimamente relacionado à malignidade. Também foi mencionada a presença de uma artéria mais calibrosa e penetrante como fator de risco.

Em 2001, a médica brasileira Dra. Maria Cristina Chammas, em sua tese de doutorado, já demonstrava a contribuição do ultrassom Doppler colorido na avaliação dos nódulos tireoidianos. E em 2005, com equipamentos mais modernos e sensíveis à detecção de fluxos de baixa velocidade, Chammas e colaboradores publicaram um estudo intitulado *Thyroid nodules: evaluation with power Doppler and duplex Doppler ultrasound*, no qual classificaram os nódulos em 5 padrões de acordo com a região de predomínio de vascularização, modificando a proposta inicial de Lagalla e cols., porém sem incluir o grupo das tireoidopatias difusas (Padrão IV de Lagalla)⁸.

Nesse trabalho foram estudados 177 nódulos de tireoide com Doppler de potência e os resultados comparados com a citopatologia. Descreveram 5 padrões vasculares e mostraram alta associação dos padrões IV e

V (que se referem à vascularização central predominante e central exclusiva, respectivamente) com malignidade (11 em 13 casos, 84,6 %), indicando predomínio de carcinomas hipervascularizados⁸.

Nos dias atuais, a classificação de Chammas é a mais utilizada no Brasil e reconhecida pela Sociedade Brasileira de Endocrinologia e Metabologia, apesar de ainda haver controvérsias na investigação dos nódulos da tireoide.

June e cols., em 2005, em artigo de revisão sobre aspectos ultrassonográficos do carcinoma papilar de tireoide, afirmaram que, embora o Doppler tenha utilidade limitada na identificação dos nódulos malignos, pode auxiliar na seleção dos nódulos a serem puncionados em tireoides multinodulares, assim como o direcionamento da biópsia de áreas sólidas hipervascularizadas⁷.

A American Thyroid Association Guidelines Taskforce recomenda que a hipervascularização do nódulo de tireoide seja apenas considerada como um fator de risco para malignidade, embora achados ultrassonográficos não possam distinguir lesões malignas de benignas.

O Consenso Brasileiro sobre nódulos e câncer diferenciado de tireoide menciona que algumas características do nódulo de tireoide evidenciadas à ultrassonografia são associadas ao maior risco de malignidade, entre elas o fluxo sanguíneo intranodular demonstrado ao Doppler colorido.

Em setembro 2010, a Sociedade Brasileira de Endocrinologia e Metabologia definiu, em mesa redonda, diretrizes para o estudo diagnóstico dos nódulos tireoidianos, estabelecendo entre outras coisas que o ultrassonografista deve utilizar o Doppler de potência para classificar os nódulos pelos critérios de Chammas, para ajudar na decisão clínica do endocrinologista. No estudo de nódulos que apresentarem um caráter ultrassonográfico que sugira malignidade, ou quando o Doppler pode ajudar a determinar os contornos ou a natureza do nódulo, o ultrassonografista deve realizar o Doppler, ainda que não tenha sido solicitado pelo endocrinologista.

APLICABILIDADE DO ULTRASSOM DOPPLER NO ESTUDO DA TIREOIDE

Nos últimos anos, com o avanço da tecnologia em medicina, diversos estudos foram desenvolvidos no intuito de se avaliar cada vez melhor a tireoide, e a ultrassonografia com Doppler apresenta-se neste cenário como uma ferramenta importante no diagnóstico, acompanhamento do tratamento e, algumas vezes, na definição de prognóstico das patologias tireoidianas.

O exame ultrassonográfico da tireoide deve ser realizado com o paciente posicionado em decúbito dorsal, com o pescoço hiperestendido, o que pode ser feito colocando-se um travesseiro sob os ombros. Na avaliação modo B, deve-se ajustar o equipamento para na análise da tireoide e usar um transdutor linear de alta frequência (7,5 a 15 MHz), podendo-se optar por transdutores de

5,0 a 3,5 MHz em casos de pacientes obesos e de bólios muito grandes, nos quais a região posterior da glândula é de difícil alcance por transdutores de alta frequência⁹.

Ao se realizar o ultrassom com Doppler da tireoide o médico examinador deve dobrar os cuidados em relação à varredura modo B. A aquisição de boas ondas espectrais não é tão simples e depende também da colaboração do paciente, pois este precisa realizar uma breve pausa nos movimentos respiratórios e no movimento de deglutição, para que não se criem artefatos de imagem. É necessário que se utilize um preset com PRF (Frequência de Repetição de Pulso) em torno de 700 Hz, filtros de parede e de velocidade de fluxo baixos, adequando-se o ganho de cor e ângulo de insonação, que deve ser menor que 60°. Destaca-se, neste quesito, que a pressão do transdutor sobre a pele deve ser mínima, para que não ocorra redução da intensidade da vascularização por colapamento de vasos¹.

Segundo as recomendações da Radiological Society of North America (RSNA), o mapeamento Doppler da tireoide deve ser realizado por equipamento sensível, para se detectar fluxo sanguíneo de baixa velocidade, e por operador treinado para esse fim; caso contrário, é melhor que não se realize tal método, pois o benefício ao paciente será duvidoso¹.

O uso do Doppler colorido na glândula tireoide permite uma análise qualitativa da vascularização do parênquima e dos nódulos tireoidianos. Sabe-se que o tecido glandular pode ser interrompido por vasos sanguíneos em sua periferia e, principalmente, nos polos. Em condições normais, os sinais de fluxo detectados no mapeamento com Doppler colorido se limitam à periferia e regiões polares da glândula, havendo pouco sinal de fluxo na parte central dos lobos⁹.

Já o Doppler pulsado permite a avaliação da onda de velocidade de fluxo, que são as medidas da velocidade relativa às artérias tireoidianas, sendo mais usada a artéria tireoidiana inferior. A análise espectral demonstra velocidades de pico sistólico entre 20 e 40 cm/s e velocidades diastólicas entre 10 e 15cm/s⁹. As velocidades sistólica e diastólica, dadas em números absolutos, nem sempre são obtidas com ângulos de insonação adequados, isto é, abaixo de 60°, e, portanto, ficam sujeitas a erros grosseiros de interpretação. Assim, torna-se mais fidedigno o uso de índices semiquantitativos, que são razões de velocidade; entre eles os mais usados são o índice de resistência e o índice de pulsatilidade.

Os diferentes graus de vascularização da tireoide são distribuídos segundo a classificação de Macedo, modificada de Bogazzi e cols. (1997):

- Padrão A: A vascularização está limitada às artérias tireoideas principais periféricas, enquanto que no parênquima não há sinal de fluxo ou, quando há, se restringe a pontos focais de vascularização com distribuição esparsa.
- Padrão B: Evidente aumento da vascularização do parênquima com distribuição esparsa.

- Padrão C: Aumento acentuado da vascularização com distribuição difusa e homogênea, incluindo o chamado “inferno tireoidiano”⁹

DOPPLER NOS DISTÚRBIOS DA FUNÇÃO TIREPIDIANA

As doenças tireoidianas difusas apresentam características ultrassonográficas nem sempre muito específicas, o que se justifica no fato de algumas delas passarem por fases de hiper e hipofunção glandular e fases de condição eutireoidiana, dificultando o diagnóstico ultrassonográfico.

No caso das tireoidites autoimunes, o exame ultrassonográfico pode ou não demonstrar alteração textural. Quando presente pode evidenciar desde tênue alteração textural difusa até hipocogenicidade acentuada, associada a traves hiperecogênicas permeando o parênquima, representando, na maioria das vezes, tireoidite de Hashimoto ou doença de Graves. São também vistos os padrões texturais heterogêneos, em que o parênquima tireoidiano encontra-se entremeado por alterações focais que mimetizam nódulos, comuns nas tireoidites. Nestes casos, em que há dúvidas na caracterização de nódulos verdadeiros, devemos usar o mapeamento Doppler colorido, que demonstrará ausência de desvio dos vasos naquela região do parênquima tireoidiano¹.

Ao mapeamento colorido, as tireoidites geralmente se apresentam mais vascularizadas que o padrão normal da glândula tireoide, o que pode ocorrer em diversos graus. Na análise espectral do Doppler nas tireoidites, as velocidades mantêm-se dentro dos limites da normalidade (não ultrapassam 40 cm/s), o que não ocorre na doença de Graves, em que as velocidades são superiores a 50 cm/s nos pacientes não tratados ou que não respondem adequadamente ao tratamento¹.

No entanto, ainda nos casos onde a ultrassonografia com Doppler não é capaz de fornecer um diagnóstico objetivo da doença, este exame ocupa considerável lugar no acompanhamento do tratamento das tireoidites com iodo, drogas antitireoidianas e etanol, bem como na observação de perspectivas prognósticas.

TIREOIDITE DE HASHIMOTO

A tireoidite linfocítica crônica autoimune, ou de Hashimoto, ocorre mais comumente em mulheres entre a quarta e quinta década de vida e é a causa de 90% dos casos de hipotireoidismo em regiões sem deficiência de ingestão de iodo¹.

Ao estudo ultrassonográfico modo B nota-se inicialmente um bólio heterogêneo com micronódulos distribuídos pelo parênquima. Ao mapeamento Doppler colorido, observa-se um padrão de hipervascularização difusa semelhante à doença de Graves, porém com índices menores de velocidade nas artérias tireoidianas inferiores, característica atribuída ação hipertrófica do TSH (Thyroid stimulating hormone).

Progressivamente, a tireoide adquire aspecto de tireoidite crônica hipertrófica, com formação de áreas hipoeóicas mal definidas, separadas por traves ecogênicas de permeio, conferindo à glândula aspecto pseudolobulado. Nesses casos, ao estudo Doppler, a glândula encontra-se avascularizada⁹.

DOENÇA DE BASEDOW- GRAVES

A doença de Graves ou bócio difuso tóxico é a causa mais comum de tireotoxicose, com prevalência de 2,7% nas mulheres e 0,3% nos homens¹.

À ultrassonografia observa-se um bócio volumoso, discretamente hipoeogênico, ecotextura finamente heterogênea e contornos lobulados. Em virtude da hiperfunção glandular, há um aumento acentuado da vascularização do parênquima, detectado pelo Doppler, descrito por Ralls em 1988 como “inferno tireoidiano” e isto se deve às numerosas microfístulas arteriovenosas presentes⁹.

Ao estudo com Doppler espectral nota-se elevação significativa das velocidades de pico sistólico das artérias tireoidianas inferiores, para valores acima de 50 cm/s antes do tratamento, ou quando a dosagem da medicação não está adequada. Logo que os níveis hormonais se normalizam, as velocidades das artérias também voltam ao normal⁹.

DOPPLER NOS NÓDULOS TIREOIDIANOS

Enquanto na avaliação das doenças difusas do parênquima que afetam a função tireoidiana, o Doppler diagnóstico ocupa um lugar secundário, no que tange aos nódulos tireoidianos, este exame apresenta papel relevante e cada vez mais decisivo.

É sabido que os nódulos tireoidianos são palpáveis em 5 a 10 % da população, diagnosticados ao ultrassom em 10 a 41 % e estão presentes em 50 % das necropsias. Todavia, apesar da alta prevalência, apenas 5 % dos nódulos são malignos e representam 1 % do câncer do ser humano. A prevalência dos nódulos aumenta com a idade, 50 % da população acima de 50 anos de idade apresenta nódulo da tireoide, com maior incidência no sexo feminino³.

Frates e cols. (2006), estudando 3.483 nódulos de tireoide, verificaram que a prevalência de câncer era similar em pacientes com nódulos solitários ou múltiplos (7). A incidência de nódulo único é quatro vezes maior nas mulheres do que nos homens¹⁰.

A punção aspirativa com agulha fina (PAAF) é considerada o método de diagnóstico mais preciso para a identificação de um nódulo maligno. Em vista da grande importância de um método não invasivo para a triagem segura dos nódulos que necessitam de investigação por biópsia, a ultrassonografia representa uma ferramenta de grande potencial, pois atende tal requisito, é de baixo custo, tem boa disponibilidade e possibilita uma avaliação detalhada e minuciosa dos nódulos tireoidianos.

Vários estudos tentaram identificar características ultrassonográficas que tivessem boa sensibilidade e

especificidade para a diferenciação entre nódulos tireoidianos benignos e malignos e, com isso, reduzir condutas invasivas de investigação diagnóstica em nódulos tireoidianos benignos⁷.

O ponto de partida para a classificação dos nódulos tireoidianos baseia-se na evidência de que a proliferação celular está relacionada ao aumento da vascularização. A vascularização do nódulo tireoidiano pode ser estudada de duas formas: 1) Análise qualitativa pelo mapeamento Doppler colorido e 2) Análise quantitativa, por meio do Doppler pulsado (análise espectral), que avalia o padrão de fluxo sanguíneo (se arterial ou venoso) e sua velocidade. O estudo semiquantitativo é realizado através do cálculo dos índices de impedância (IR: índice de resistividade e IP: índice de pulsatilidade), sendo estes últimos mais recomendáveis no caso dos nódulos tireoidianos, por não dependerem do ângulo de insonação¹¹.

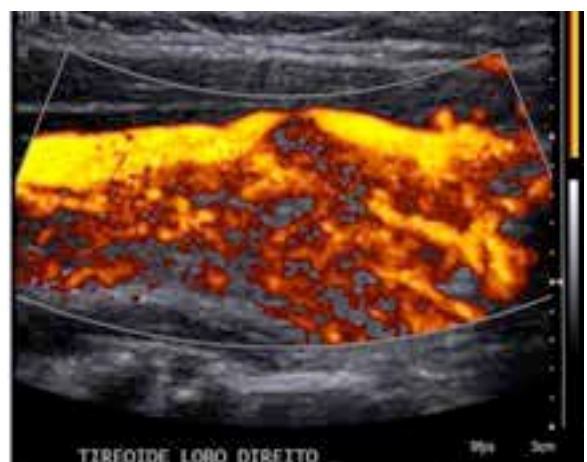
A classificação de Lagalla e cols. estabelece quatro padrões de vascularização da tireoide, baseados na análise do nódulo e do parênquima tireoidiano como um todo, usando o Doppler colorido, assim descritos:⁹

- Padrão I: Ausência de vascularização
- Padrão II: Vascularização perinodular
- Padrão III: Vascularização peri e intranodular
- Padrão IV: Hipervascularização glandular difusa (Tireoidite/ Doença de Graves)

No rastreamento dos nódulos malignos da tireoide, Chammas e cols. preconizam a ultrassonografia modo B, ou escala de cinza, mapeamento Doppler colorido e análise espectral do Doppler pulsado para cada nódulo encontrado, que deve ser classificado em um dos cinco padrões abaixo descritos³.

- Padrão I: Ausência de vascularização
- Padrão II: Apenas vascularização periférica
- Padrão III: Nódulo com vascularização periférica e central, com predomínio da periférica
- Padrão IV: Nódulo com vascularização central e periférica, com predomínio da central.
- Padrão V: Nódulo com vascularização exclusivamente central (Figura 1)

Figura 1: Vascularização padrão IV



O trabalho de Chammas e cols.⁸ afirma que utilizando essa classificação pode-se observar que, à medida que a vascularização aumenta na região central no nódulo aumenta a taxa de malignidade. Nesse estudo ficou constatado que entre os nódulos sem vascularização ou com vascularização periférica exclusiva não havia citologia maligna. Nos nódulos apresentando vascularização periférica predominante o resultado foi suspeito em 6 (7,41%) e maligno em 2 (2,47%). Naqueles apresentando vascularização central predominante, o resultado citológico foi suspeito em 1 (7,14%) e maligno em 6 (42,86%). Nos nódulos com vascularização central exclusiva, o resultado citológico foi maligno (carcinoma papilífero) em 100%³. A análise espectral através do Doppler pulsado apresenta resultados similares na literatura, quando se empregam os índices semiquantitativos (IR e IP, sendo o IR o mais utilizado), e observa-se que os nódulos malignos apresentam IR com média de 0,74 (DP=0,12)³.

Observando os resultados obtidos através de análise multivariada, os autores concluíram que, para selecionar os nódulos com risco aumentado de malignidade (citologia maligna), o padrão de vascularização e IR são suficientes, apresentando sensibilidade de 92,3% e especificidade de 88%. Assim, os nódulos com padrões de vascularização IV e V de Chammas (independentemente do IR) e os nódulos com padrões II ou III e IR>0,77 apresentam risco aumentado para malignidade³.

Chammas e cols. destacam que, para selecionar os nódulos potencialmente cirúrgicos, além do padrão de vascularização e IR é necessário também avaliar dimensão do nódulo (diâmetro transverso) e a ecogenicidade. Esses parâmetros apresentam sensibilidade de 77% e especificidade de 79,45%³.

Em 2010, Iared¹² realizaram uma pesquisa de revisão sistemática englobando 457 nódulos, 67 carcinomas, com prevalência de neoplasia de 14,7%. O objetivo foi avaliar a capacidade do ultrassom Doppler em prever malignidade, tendo como critério “presença de fluxo intranodular predominante” (classificação proposta por Chammas et al., 2005), versus “qualquer fluxo intranodular” (classificação proposta por Lagalla et al., 1993), nas neoplasias foliculares. O critério “presença de fluxo intranodular predominante” para predição de malignidade teve sensibilidade de 85% (IC 95%, 74% a 93%), especificidade de 86% (IC 95%, 82% a 89%), valor preditivo positivo de 51% e valor preditivo negativo de 97%. Em contrapartida, o critério “qualquer fluxo intranodular” para predição de malignidade teve sensibilidade de 96% (IC 95%, 88% a 100%), especificidade de 14% (IC 95%, 11% a 18%), valor preditivo positivo de 15% e valor preditivo negativo de 96%.

Deve-se ressaltar que, qualquer que seja a classificação Doppler utilizada no estudo da patologia nodular tireoidiana, é necessário ter atenção especial à técnica

adequada, a qual é dependente da qualidade dos aparelhos, da experiência e habilidade de examinador e dos ajustes técnicos do aparelho, sendo necessário que todos os parâmetros sejam ajustados, na tentativa de se minimizar os artefatos de imagem, evitando uma interpretação errônea dos resultados obtidos¹¹.

Nesse contexto pode-se então inferir que, ainda que a citologia através da PAAF seja atualmente o exame considerado mais específico no estudo dos nódulos tireoidianos, a ultrassonografia com Doppler se mostra uma ferramenta muito importante na análise destes nódulos, indicando quais devem ser punccionados pela estratificação do risco de malignidade.

Finalmente, a ultrassonografia com Doppler da tireoide é considerada um exame muito útil, que complementa o exame físico do paciente, confirmando o diagnóstico de nódulos palpáveis, diagnosticando outros nódulos e permitindo o seguimento clínico preciso. O uso do Doppler auxilia, especialmente, na escolha, para as punções, dos nódulos tireoidianos com maior risco de malignidade.

CONSIDERAÇÕES FINAIS

O uso da ultrassonografia com Doppler no exame da tireoide tem, na atualidade, seu lugar muito bem reconhecido pelos médicos militantes nesta área e vem sendo utilizado como exame de rotina, rastreamento e seguimento pós-tratamento clínico ou cirúrgico.

Apesar de ter um papel coadjuvante no estudo diagnóstico e acompanhamento das doenças difusas da glândula tireoide, no que tange à investigação dos nódulos tireoidianos, a ultrassonografia com Doppler apresenta papel bastante relevante. É de se destacar que, quando realizada com técnica adequada e por médico treinado no exame tireoidiano com Doppler, ela cumpre sua finalidade de estratificar o risco de malignidade e selecionar com segurança os pacientes que deverão ser encaminhados para análise citológica através da punção biópsia, possibilitando cada vez mais à medicina moderna condições de se realizar diagnósticos em tempo hábil para condutas curativas, e menos condutas invasivas desnecessárias.

REFERÊNCIAS BIBLIOGRÁFICAS

1. Chammas Mc. Ultrassonografia nas tireoidites. Radiol Bras, São Paulo, vol. 40 no. 2. Apr. 2007. Available from <<http://www.scielo.br/scielo>>
2. Diário Oficial da União (DOU) – Seção 1, pág. 55. Agência Nacional de Saúde Suplementar. Brasília, 25 de abril de 2013.
3. Chammas Mc, Iared W. Papel da ultrassonografia Doppler na análise dos nódulos da tireoide, Artigo Científico – Revista Inovar Saúde, Grappa Editora e Comunicação. 2ª ed. 2012. 12-18. São Paulo – SP, Brasil.
4. Kodaira SK. Princípios físicos de ultrassonografia. In: Ultrassonografia abdominal. Cerri GG, Chammas MC, et al., 2ª ed. 2009. 1: 2-24. Livraria e Editora REVINTER Ltda. Rio de Janeiro – RJ, Brasil.

5. Sales-Cunha SX, Filho DM. Princípios Básicos. In: Guia prático de ultra-sonografia vascular. Engelhon, CA et al. (orgs), 1ª Ed. 2007. 1:1-15. Di Livros Editora Ltda. Rio de Janeiro – RJ, Brasil.
6. Lagalla R, Caruso C, Romano, M. Eco-color Doppler nellapatologia tiroidea. Radiol Med; 1993;85:109-13.
7. Faria, MAS. Avaliação da vascularização dos nódulos de tireoide e sua correlação com achados citopatológicos. Dissertação de Conclusão de Mestrado, UnB. Brasília, 2009.
8. Chammas MC, Gerhard R, de Oliveira IR, Wildman A, de Barros N, Durazzo M, Ferraz A, Cerri GG. Thyroid nodules: evaluation with power Doppler and duplex Doppler ultrasound. Otolaryngol Head Neck Surg; 2005;132: 874-82.
9. Chammas MC, Bonfim IM. Doppler de Tireoide. In: Doppler em Medicina. Pettersen, H et al [orgs.]. 1ª ed. 2012. Goiânia: Contato Comunicação. 171-9.
10. Moura AK, Bandeira F. Avaliação do Nódulo Tireoidiano. In: Bandeira F, Endocrinologia e Diabetes. Rio de Janeiro: Medsi; 2003: 253-9.
11. Nicola H. Papel do Doppler no estudo dos nódulos tireoidianos: análise crítica. News artigos Cetrus. São Paulo, 2010.
12. Iared W. Acurácia da ultrassonografia com Doppler colorido na identificação da doença maligna em neoplasias foliculares da tireoide. Tese para obtenção de título de doutor em ciências, Unifesp. São Paulo, 2010.
13. Lebkowska UM, Dzieciol J, Lemancewicz D, Boguslowicz W, Lewszuk A. The influence of vascularization of the follicular thyroid nodules on the proliferative activity of the follicular cells. Folia Morphol (Warsz), 2004.