

# CISTO OVARIANO EM FETOS – RELATO DE CASO

## FETAL OVARIAN CYST – CASE REPORT

ITISUKE ARATAKE NETO<sup>1</sup>, YARA ALVES CAETANO<sup>2</sup>, JAQUELINE NOGUEIRA DE SOUZA<sup>2</sup>, LUANA DE REZENDE MIKAEL<sup>2</sup>, PÂMELLA DEUZILA DE OLIVEIRA SCHELLE<sup>2</sup>, WALDEMAR NAVES DO AMARAL FILHO<sup>3</sup>, WALDEMAR NAVES DO AMARAL<sup>2,4</sup>

### RESUMO

*O presente trabalho tem como objetivo relatar um caso clínico de cisto ovariano em feto do sexo feminino e as possíveis complicações relativas à evolução da massa cística, ressaltando a importância da ultrassonografia no diagnóstico e acompanhamento tanto da gestação quanto do recém-nascido.*

**PALAVRAS-CHAVE:** cisto ovariano em fetos, diagnóstico, ultrassonografia

### ABSTRACT

*The purpose of the present study is to report a case of ovarian cyst in a female fetus and the possible complications related to the evolution of the cystic mass, emphasizing the importance of ultrasonography in diagnosis and follow-up of both the pre and postnatal period.*

**KEY WORDS:** fetal ovarian cyst. Diagnosis, ultrasonography

### INTRODUÇÃO

O cisto ovariano representa o diagnóstico de maior distinção intrabdominal em fetos do sexo feminino, que passou a ser mais frequente com o uso do ultrassom como exame de rotina pré-natal e vem trazendo questionamentos sobre o seu tratamento. O aprimoramento da tecnologia em ultrassom tornou possível seu diagnóstico não apenas na recém-nascida, mas também no pré-natal. Com o maior número de relatos de experiência em casos clínicos, os especialistas aumentaram o cuidado na diagnose e nos procedimentos. Foi investigada neste estudo a relação entre os parâmetros ultrassonográficos do pré-natal e o seguimento do caso após o parto, em especial no que concerne à necessidade de intervenção cirúrgica.

Sua etiologia ainda não está clara, apesar de várias hipóteses existentes. A mais aceita delas é a de que o ovário do feto produz os cistos sob a influência de vários hormônios. A gênese de um cisto ovariano seria resultante da exposição do feto a gonadotropinas materna e fetal, pois aparece mais frequentemente em mães com altos níveis de fração Beta da Gonadotrofina Coriônica Humana (Beta-HCG) – Diabetes Mellitus (DM), Rh-isoimunização, toxemia. Suspeita-se sobre a ocorrência de um pico precoce de Hormônio Folículo Estimulante (FSH) entre a vigésima e trigésima semanas de gestação e um pico anormal de HCG relacionado com desordens da teca interna<sup>1</sup>. Outra hipótese que se sugere é que a prematuridade e o hipotireoidismo fetal estão associados ao desenvolvimento do cisto<sup>1-3</sup>. Foi relatada uma associação com

patologias da mãe como, por exemplo, o Diabetes – níveis elevados de gonadotropinas associados a essas patologias poderiam estimular a folículo – genesia fetal e assim determinar a formação de cistos ovarianos<sup>2,3</sup>. No entanto, a maior incidência dos casos é observada em gravidezes normais, quando o desenvolvimento do cisto ovariano fetal poderia estar relacionado à estimulação hormonal num eixo hipotálamo-pituitário-ovariano imaturo<sup>3,4</sup>.

Após o parto, o cisto pode regredir espontaneamente devido à redução de estímulo hormonal. O cisto se desenvolve a partir de folículos maduros que têm geralmente 2cm de diâmetro<sup>1</sup>. A maioria tem sua origem no epitélio folicular, mas podem também ser de corpo lúteo, tecalutécnicos, teratomas ou cistoadenomas<sup>2,5</sup>. A incidência de cistos ovarianos em fetos é de aproximadamente 1 em 2600 nascimentos. A maioria deles é pequeno e não têm significância clínica. De 25% a 50% dos casos regredem espontaneamente até os seis meses de idade ou mesmo antes do nascimento<sup>5</sup>. As considerações terapêuticas dessa condição levam a uma interessante controvérsia, na qual as imagens diagnósticas e a caracterização por ultrassom tem papel fundamental, em particular a ecografia.

A localização do cisto é variável, devido ao tamanho pequeno da pélvis óssea no bebê e ao hilo ovariano relativamente grande. O ovário aumentado em razão dos cistos pode se deslocar livremente dentro da cavidade abdominal. A diferenciação realizada no diagnóstico depende da aparência morfológica do cisto ao ultrassom de acordo com as seguintes características: cistos simples ou de

1. SCHOLA FÉRTILE

2. UNIVERSIDADE FEDERAL DE GOIÁS

3. UNIVERSIDADE CATÓLICA DE BRASÍLIA

4. FÉRTILE DIAGNÓSTICOS

CORRESPONDÊNCIA:

WALDEMAR NAVES DO AMARAL

WALDEMAR@SBUS.ORG.BR

conteúdo líquido; cistos complexos; cistos com causas mistas<sup>5</sup>. A classificação de Nussbaum para cistos em neonatos dividiu em simples ou descomplicado e complexo ou complicado cistos propensos a torção<sup>1,6</sup>. O cisto descomplicado tem parede imperceptível e é anecoico. Já o cisto complicado (hemorrágico ou com torção) tem conteúdo ecogênico – tem níveis de liquidodetrítos, coágulo retrátil, septos e parede ecogênica (calcificação distrófica associada a infartos). A torção é a complicação mais comum<sup>4</sup>, de 50–78%, relacionada com o fato do ovário da recém-nascida ter um pedículo longo<sup>1</sup>. Cistos sintomáticos e complexos devem ser removidos cirurgicamente para evitar complicações.

Um cisto normal tem bordas suaves e com ausência de estrutura interna. Se há sinais de sangramento ou torção, o cisto adquire uma estrutura heterogênea, com membrana interna parcial<sup>2</sup>. Estas estruturas são resultado de sedimentação celular e dependem da posição do feto. O sangramento em geral está relacionado à torção ovariana. Outro possível sinal de torção é o aumento de taquicardia fetal devido a irritação peritoneal. Torção é a mais séria complicação de um cisto ovariano fetal, resultando quase sempre em ooforectomia.

A diferença entre cistos fisiológicos e patológicos é referente ao tamanho, sendo considerados patológicos aqueles que excedem 2 cm de diâmetro. A importância dada ao tamanho dos cistos na literatura especializada é definida em razão de que tal característica permite estar alerta em relação a possíveis complicações, além da diferenciação entre cisto patológico e fisiológico. Os cistos maiores que 4 cm requerem observação constante pelo risco de torção ou por ocultarem patologia de maior complexidade<sup>5</sup>.

O tamanho dos cistos ecogênicos não tem grande importância, uma vez que há indicação de cirurgia para todos os casos. O cisto ecogênico poderia, em teoria, ser tratado durante a gravidez, mas podem ocorrer situações de maior complexidade como, por exemplo, adesões destes ao intestino<sup>3</sup>.

O foco principal no tratamento pré-natal em caso de suspeita de cisto ovariano fetal é a busca por possíveis complicações<sup>2</sup>, devendo-se manter acompanhamento com seguidos ultrassons. Foram descritas as seguintes complicações: sangramento, ascite hemorrágica por ruptura de cisto de grandes proporções, peritonite, torção, autoamputação, obstrução intestinal e necrose, compressão do trato urinário, compressão da veia cava, polihidrâmnios e hipoplasia pulmonar<sup>5</sup>.

É possível determinar um cisto intrabdominal por meio de ultrassonografia, mas não se pode assegurar se a massa é ovariana. Essa confirmação só é dada com a cirurgia. A descrição correta será de “suspeita de cisto ovariano”, porém raramente este diagnóstico não se confirma<sup>2</sup>. Na maioria dos casos o cisto ovariano fetal é diagnosticado na segunda metade da gestação. Em geral o parto não será afetado pela condição de feto com cisto ovariano, porém é recomendável que no caso de suspeita de torção o parto seja feito em um centro clínico.

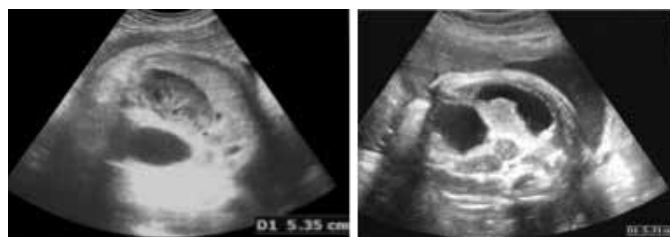
O tratamento no útero feito através de aspiração com agulha e anestesia local foi realizado em poucos casos publicados, sem recorrências do cisto ou outras complicações, porém ainda faltam estudos que validem esse tipo de tratamento. Ele seria indicado

para casos de cistos maiores que 4 cm, com aumento de 1 cm por semana, e/ou com mudança de posição durante o acompanhamento ultrassonográfico<sup>5</sup>.

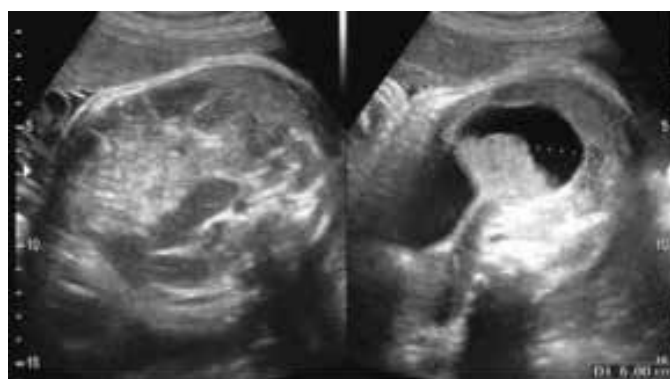
## RELATO DE CASO

A paciente AJR, 28 anos, casada, mãe de uma menina hígida, estava sendo acompanhada em sua segunda gestação sem intercorrências. No terceiro trimestre foi diagnosticado cisto ovariano no feto, também do sexo. De tipo sanguíneo “B” positivo, a gestante sem patologias e que não faz uso de drogas ilícitas nem medicamentos, não apresentou nenhum fato que possa ser relacionado ao aparecimento do cisto. A primeira ultrassonografia foi realizada em 03/02/2013, já na 35ª semana, quando foi detectado um cisto com 5,1 cm de diâmetro (Figuras 1 e 2). A segunda ultrassonografia ocorreu com 37 semanas, em 23/02/2013, e foi visualizado o cisto então com 6,0 cm (Figuras 3 e 4).

**Figuras 1 e 2 – cisto ovarianos na data de diagnóstico, com 35 semanas.**



**Figuras 3 e 4 – cisto ovariano aumentado, com 38 semanas.**



A criança nasceu de parto normal e o aumento do tamanho do cisto foi pequeno após o nascimento. Nova ultrassonografia pélvica foi realizada em 05/07/2013, aos 4 meses, diagnosticando tumoração sólida-cística de 6,2 cm. A criança foi encaminhada a um cirurgião pediátrico e os pais foram bem orientados no sentido da necessidade de submetê-la a cirurgia para retirada do cisto devido ao grande risco de ser uma neoplasia, porém o pai se recusa terminantemente a autorizar o procedimento.

## DISCUSSÃO

Desde as primeiras descrições sobre ocorrência de cisto ovariano fetal até os dias de hoje, se está detectando cada vez mais casos devido ao uso cada vez mais frequente de ecografia

pré-natal detalhada<sup>4,5</sup>. O cisto ovariano fetal congênito pode ser diagnosticado no pré-natal com a ultrassonografia e é o tipo mais comum de cisto em neonatos do sexo feminino que tem, em geral, bom prognóstico<sup>7,8</sup>. Há relatos de frequência, entre 32 e 34%, de cistos ovarianos em recém-nascidos, a maioria deles resultado de estímulo hormonal excessivo, resolvendo-se espontaneamente e sem significância clínica<sup>2,3,5</sup>, mas com uma ampla lista de diagnósticos diferenciais que constituem um desafio para o radiologista.

Em geral não se costuma falar em malignidade no caso de cistos ovarianos, uma vez que estes são quase sempre funcionais e tumores benignos. A maioria dos casos de cisto ovariano fetal (mais de 50%) se resolve naturalmente no pré-natal ou no pós-parto<sup>2</sup>. Podem, entretanto, ocorrer complicações como torção ou ruptura, no parto ou após o nascimento, com riscos para a criança<sup>1</sup>. A torção ovariana tem uma incidência entre 25% e 75% dos casos e sua frequência é maior em cistos com mais de 4 cm de tamanho<sup>5</sup>. Estes casos devem passar por intervenção cirúrgica – fenestração com preservação do ovário sempre que possível<sup>2</sup>. A ecografia gestacional sugere que muitos casos de torção ocorrem dentro do útero<sup>5</sup>.

Questiona-se sobre a relação do tamanho do cisto com a ocorrência de torção ovariana<sup>3</sup>. Existe consenso quanto ao tratamento conservador de cistos menores que 4 cm. O tratamento de cistos maiores que 4 cm ou cistos complexos é controverso, podendo ser observados cuidadosamente ou operados, especialmente se houver evidência de sangramento ou componente sólido<sup>5</sup>. No caso de cistos anecoicos, a probabilidade de complicações e consequente cirurgia demonstrou-se significante quando o tamanho for maior ou igual a 5 cm<sup>3</sup>.

No caso relatado, mesmo depois do nascimento não se observou sinais de torção, mas uma ultrassonografia realizada aos 4 meses da criança revelou aparência mista do conteúdo cístico, além do aumento do tamanho, ainda que pequeno, de 6,0 cm antes do nascimento para 6,2 cm.

Como fatores etiológicos conhecidos citam-se: no período pré-natal, a estimulação hormonal materna produzindo crescimento folicular, e após o nascimento, o estímulo direto do FSH da recém-nascida<sup>5</sup>. Assim, mesmo com a possibilidade de uma reabsorção do cisto nos primeiros meses de vida, ainda existe o risco de uma complicação. Por essa razão é importante o acompanhamento ultrassonográfico constante.

Após o diagnóstico do cisto ovariano no feto deve-se fazer o acompanhamento com consecutivos exames ultrassonográficos até sua resolução espontânea ou a detecção de uma possível torção cística<sup>3</sup>. As evidências do pré-natal também devem ser confirmadas após o parto, por ultrassom.

Em geral, o cisto ovariano não é uma condição de risco para a vida do feto e o tratamento poderá ser feito nas primeiras semanas de vida. Devido à relação do cisto com a carga hormonal é possível aguardar por uma regressão espontânea do cisto<sup>2</sup>. Em todos os casos é importante o acompanhamento ultrassonográfico pós-parto<sup>7-9</sup> para definir o tratamento a ser realizado – se conservador ou cirúrgico.

## REFERÊNCIAS BIBLIOGRÁFICAS

1. Mudholkar VG, Acharya AS, Kulkarni AM, Hirgude ST. Antenatally diagnosed neonatal ovarian cyst with torsion. *Indian Journal of Pathology and Microbiology*, 2001;54:228-9.
2. Heling KS, Chaoui R, Kirchmair F, Stadie S, Bollmann R. Fetal ovarian cysts: prenatal diagnosis, management and postnatal outcome. *Ultrasound in Obstetrics and Gynecology*, 2002;20:47-50.
3. Giorlandino C, Bilancioni E, Bagolan P, Muzii L, Rivosecchi M, Nahom A. Antenatal ultrasonographic diagnosis and management of fetal ovarian cysts. *International Journal of Gynecology and Obstetrics*, 1993; 44: 27-31.
4. Bagolan P, Giorlandino C, Nahom A, Bilancioni E, Trucchi A, Gatti C, Aleandri V, Spina V. The management of fetal ovarian cysts. *Journal of Pediatric Surgery*, 2002; 37: 25-30.
5. Montañez, YFR et al. Quistes ováricos neonatales. *Revista Colombiana de Radiología*, 2008; 19:2431-4.
6. Godinho AB, Cardoso E, Melo MA, Gonçalves M, Da Graça LM. Ultrasonographic diagnosis of fetal ovarian cysts; five cases in five years. *The Journal of Maternal-Fetal and Neonatal Medicine*, 2008; 21: 875-9.
7. Ben-Ami I, Kogan A, Fuchs N, Smorgick N, Mendelovic S, Lotan G, Herman A, Maymon R. Long-term follow-up of children with ovarian cysts diagnosed prenatally. *Prenatal Diagnosis*, 2010; 30: 342-7.
8. Chinchure D, Ong CL, Loh AH, Rajadurai VS. Neonatal Ovarian Cysts: Role of Sonography in Diagnosing Torsion. *Annals Academy of Medicine Singapore*, 2011;40: 291-5.
9. Zampieri N, Borruto F, Zamboni C, Camoglio FS. Foetal and neonatal ovarian cysts: a 5-year experience. *Archives of Gynecology and Obstetrics*, 2008; 277: 303-6,